

Fall 141

Leitbefunde:

Verdachtsdiagnose:"CMD" mit nachfolgender Kompensation, nach Eingliederung eines "Adjustierten Aufbissbehelfs" zum Nachweis einer "CMD".

Patientenidentifikation: 12893

Geschlecht: weiblich

Region Wohnort: Flensburg

Erstvorstellung im „CMD-Centrum-Kiel“: 29.10.2012

Alter zum Zeitpunkt der ersten Vorstellung im „CMD-Centrum-Kiel“: 48 Jahre

Behandlungszeitraum Funktionsdiagnostik/-therapie: 29.10.2012- 10.01.2013

Beschwerden vor Beginn der Behandlung im „CMD-Centrum-Kiel“:

1.
Ca. 1994 neuer Zahnersatz
2.
Danach beginnend starke Kopfschmerzen
3.
Hüftbeschwerden

4. Seit 07.2011 Taubheitsgefühle im Gesicht
5. Kribbelnde Gesichtsbeschwerden
6. Wandernde Beschwerden in den Kiefern
7. Schwindel
8. Starke Halsschulternackenbeschwerden
9. Morgens wie gerädert
10. Zähneknirschen/-presse
11. Nachtschlaf gestört, Regenerationsmangel
12. Gefühl, der Biss stimme nicht

Besonderheiten des Behandlungsfalles:

Die Patientin erhielt am 09.11.2012 einen "Adustierten Aufbissbehelf" bei Beschwerdelevel: "10". Am 04.12.2012 lag der Beschwerdelevel bei: "5". Phasenweise kommt er auf Beschwerdelevel: "3". Am 10.01.2013 Besprechung über weitere Behandlung. Patientin versucht einen Kostenträger zu finden. Bis dahin trägt sie den Aufbissbehelf weiter.

23.01.14: Präparation für "Laborgefertigte Dauerprovisorien" Oberkieferseitenzahnbereich

06.02.14: Eingliederung der Laborgefertigten Dauerprovisorien im Oberkieferseitenzahnbereich

13.02.14: Präparation für "Laborgefertigte Dauerprovisorien" im Unterkieferseitenzahnbereich

27.02.14: Eingliederung der "Laborgefertigten Dauerprovisorien" im Unterkieferseitenzahnbereich

06.03.14: Präparation für "Laborgefertigten Dauerprovisorien" im Oberkieferfrontzahnbereich

20.03.14: Eingliederung der "Laborgefertigten Dauerprovisorien" im Oberkieferfrontzahnbereich

12.01.15: Präparation für definitive Rekonstruktionen im Unterkieferseitenzahnbereich

26.01.15: Eingliederung definitive Rekonstruktionen im Unterkieferseitenzahnbereich

05.02.15: Präparation für definitive Rekonstruktionen im Oberkieferseitenzahnbereich

26.02.15: Eingliederung definitive Rekonstruktionen im Oberkieferseitenzahnbereich

10.03.15: Präparation für definitive Rekonstruktionen im Frontzahnbereich

30.03.15: Eingliederung definitive Rekonstruktionen im Frontzahnbereich

20.04.15: Abschlussbefund: Vollkommen Beschwerdefreiheit

Beschwerdeniveau zu Beginn der Behandlung auf einer „Skala von 0-10“: 10

Beschwerdeniveau am Ende der funktionstherapeutischen Behandlung im „CMD-Centrum-Kiel“: 0

Physiotherapie als Begleitmaßnahme: Nein

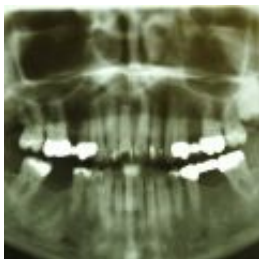Osteopathie als Begleitmaßnahme: Nein

Nachsorge der funktionstherapeutischen Behandlung im "CMD-Centrum-Kiel": Recall alle 4 Monate bis 2015, seitdem in Flensburg

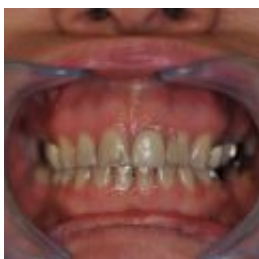Fotoserie 12893

Nachweis und Behandlung einer "CMD" mit einem "Adjustierten Aufbissbehelf", im Sinne der Wiederherstellung einer symptomatischen "Kompensation" der bestehenden Beschwerden

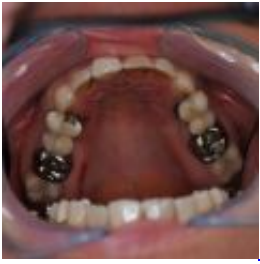•



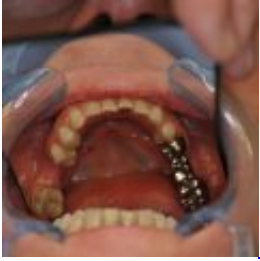•



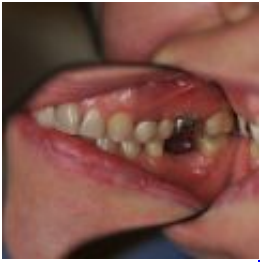•



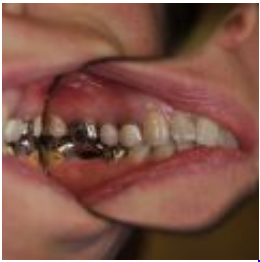•



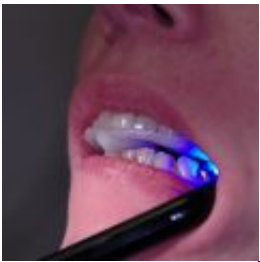•



•



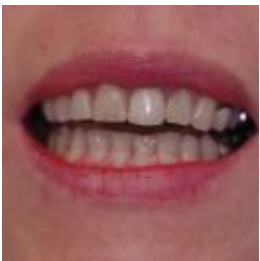•



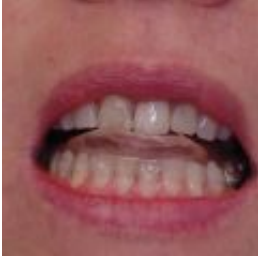•



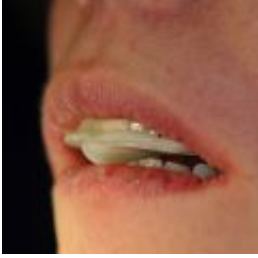•



•



•



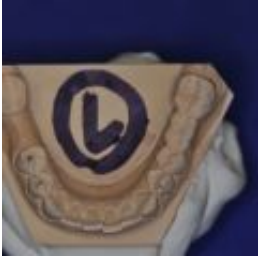•



•



•



•



•



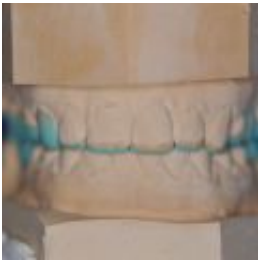
•



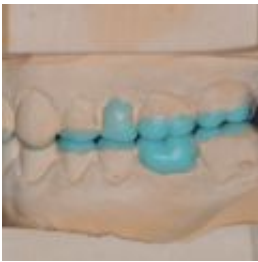•



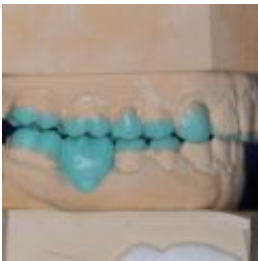•



•



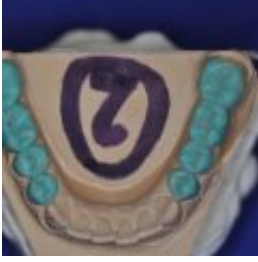•



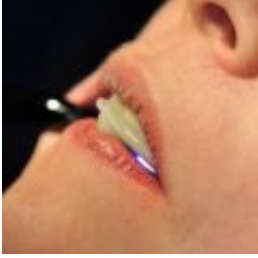•



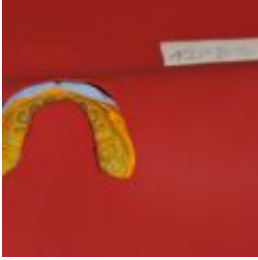•



•



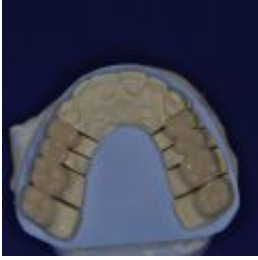
•



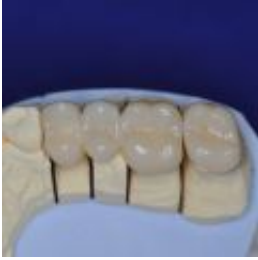•



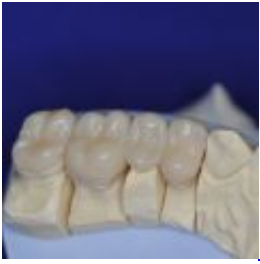•



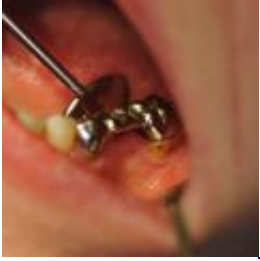•



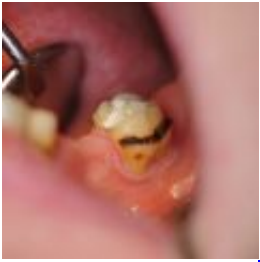•



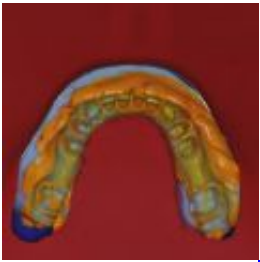•



•



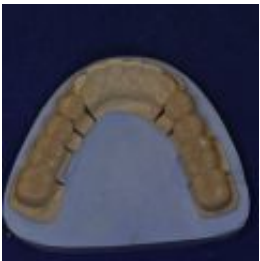•



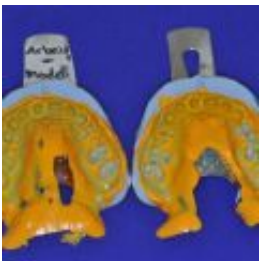•



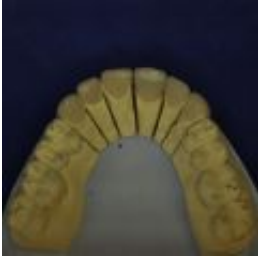•



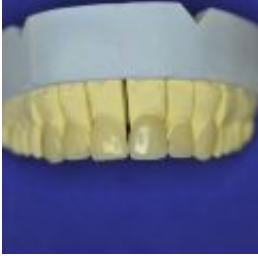•



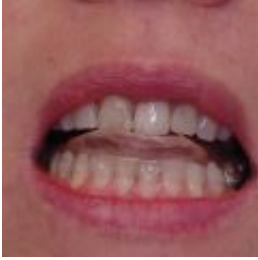•



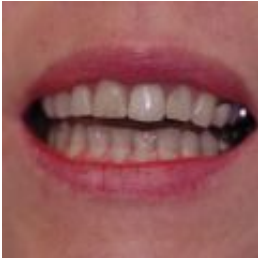•



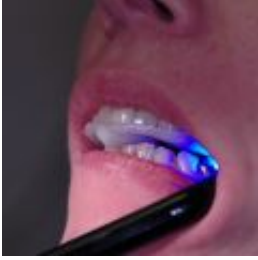•



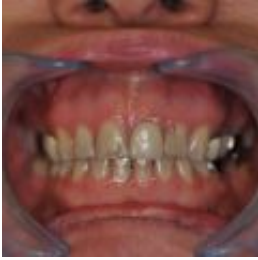•



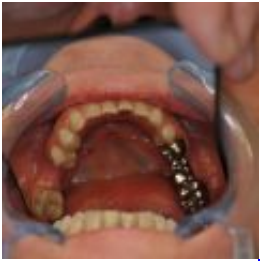•



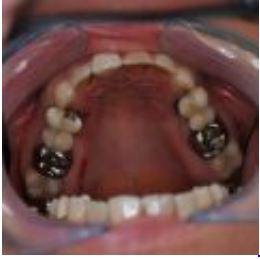•



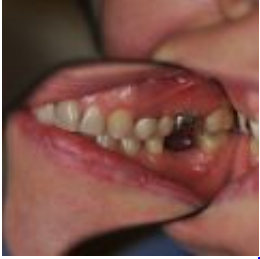•



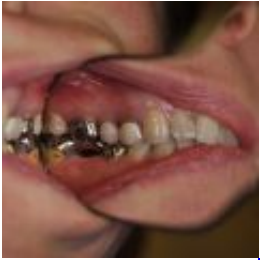•



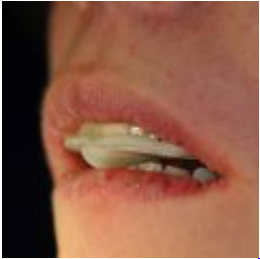•



•



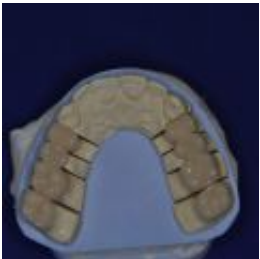•



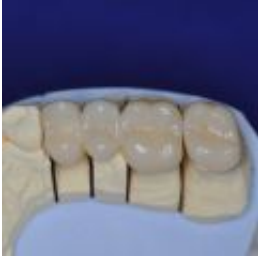•



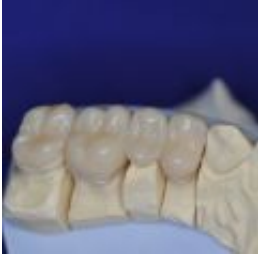•



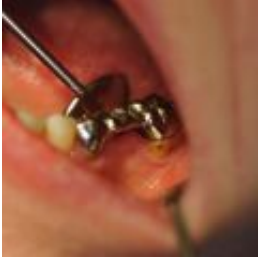•



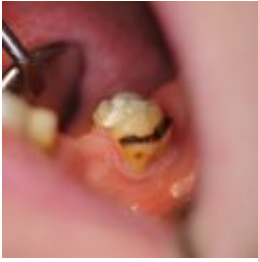•



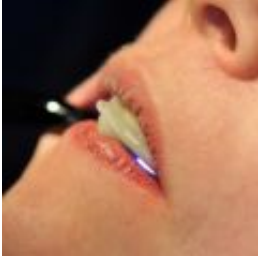
•



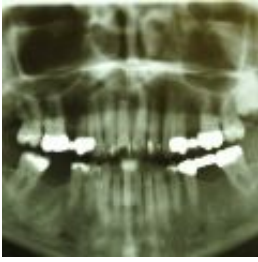•



•



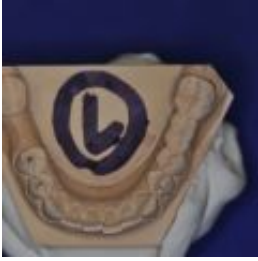•



•



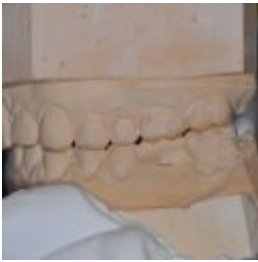•



•



•



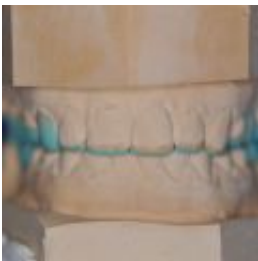
•



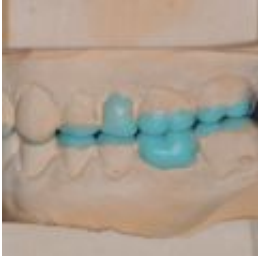•



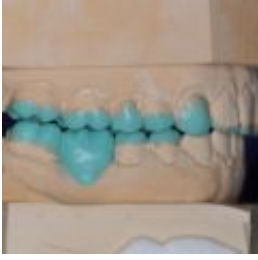•



•



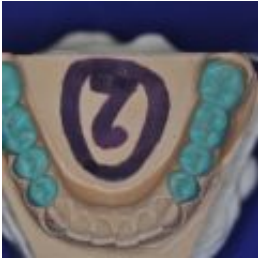•



•



•



•



•



•

