

Fall 197

Leitbefunde:

Langjährige bestehende Beschwerden mit zunehmendem Beschwerdegrad und örtlicher Ausdehnung der Beschwerden

Patientenidentifikation: 12844

Geschlecht: weiblich

Region Wohnort: Dänemark

Erstvorstellung im „CMD-Centrum-Kiel“: 13.04.2012

Alter zum Zeitpunkt der ersten Vorstellung im „CMD-Centrum-Kiel“: 31 Jahre

Behandlungszeitraum Funktionsdiagnostik/-therapie: 13.04.2012- heute

Beschwerden vor Beginn der Behandlung im „CMD-Centrum-Kiel“:

1. 1995: Dreijährige kieferorthopädische Behandlung, herausnehmbare Apparaturen
2. 1997: Rückenschmerzen, Ausstrahlend ins rechte Bein
3. 2002: Entfernung Weisheitszähne
4. 2003: Juli: Sehr starke Gesichtsschmerzen, rechts, "Trigeminusneuralgie" Rp.: Novalminsulfat, Carbamazepin
5. 2003: Oktober: Wurzelkanalbehandlung rechts unten, ohne erkennbaren radiologischen Befund
6. 2004: Wurzelspitzen resektion an wurzelbehandeltem unterem Backenzahn
7. 2006: Beginn von "Migräneanfällen"
8. 2008: Kiefergelenkknacken nach weiteren Zahnbehandlungen

9. 2009: Erfolgreiche Wurzelkanalbehandlung linker oberer Backenzahn, ohne Erfolg
10. 2009: Eingliederung einer Ausbisschiene
11. 2009: Entfernung des oberen linken, wurzelkanalbehandelten Backenzahnes
12. 2010: April: Geburt eines Sohnes
13. 2010: August: Implantat Sinuslift, oben links
14. 2011: Wurzelkanalbehandlung rechter oberer kleiner Backenzahn, weiterhin Beschwerden, trotz Mikroskopbehandlung
15. 2011: Unter Tragen des Aufbissbehelfs verschwanden die Schmerzen an dem wurzelkanalbehandelten Zahn
16. 2011: Juli: Keramikkrone auf Implantat
17. 2011: Juli: Beginnende Gesichtsschmerzen, linksseitig nach Eingliederung der Krone auf Implantat
18. 2011: September: Starke Rückenschmerzen, ins Bein ausstrahlend. Chiropraktiker stellt fest: "Rechtes Bein kürzer als das linke Bein (Röntgenbild zeigt 1 cm Unterschied in der Hüftstellung im Vergleich!)"
19. 2011: Oktober bis Februar 2012: Knieschmerzen, links, ohne erkennbare Ursache, Verordnung einer Kniemannschette und Schonung des Knies.
20. 2011: Kniebeschwerden, Hüftbeschwerden, beidseitig
21. 2012: Februar: Neue Aufbisschiene, keine Besserung der Beschwerden
22. 2012: "Angebliche Trigeminusneuralgie", rechtsseitig. Rp: Morphin und Carbamazepin (Tegretol)
23. 2012: März: Zahnschmerzen an einer Vielzahl von Zähnen
24. 2012: April: Carbamazepin wird abgesetzt wegen folgender Nebenwirkungen: Augenentzündungen, Aggression, Angst, Unruhe, Menstruationsstörungen
25. 2012: April: Aufbisschiene ist schief
26. 2012: April: Eingliederung neuer Adjustierter Aufbissbehelf im "CMD-Centrum-Kiel": Beschwerden nach kurzer Zeit von "7" auf "0"
27. 2014: 06. Februar: Beschwerden von "0" auf "9"
28. 2014: 26. Mai: Wiedervorstellung im "CMD-Centrum-Kiel" zur Herstellung eines neuen Adjustierten Aufbissbehelfs

Besonderheiten des Behandlungsfalles:

Die Patientin hat das "CMD-Centrum-Kiel" im Jahr 2012 erstmalig aufgesucht und dann den Aufbissbehelf bis Frühjahr 2014 getragen. Die Beschwerden waren weitestgehend verschwunden. Im Jahr 2014 war der Aufbissbehelf materialermüdet. Zur Herstellung und Eingliederung eines neuen Adjustierten Aufbissbehelfs hat sich die Patientin im Mai 2014 erneut vorgestellt. Eine kausale Therapie ist aus verschiedenen Gründen bis auf weiteres nicht möglich!

13.04.12: Aufnahme der Patientin, Abformungen, Zentrische Bissnahme, Axiographien

03.05.12: Eingliederung eines Adjustierten Aufbissbehelfs

06.02.14: Bis zu diesem Tag waren die Beschwerden der Patientin bei: "0"

26.05.14: Erneute Aufnahme der Patientin, Abformungen, Zentrische Bissnahme, Axiographien

02.06.14: Eingliederung Adjustierter Aufbissbehelf, Abreise nach Dänemark

Beschwerdeniveau zu Beginn der Behandlung auf einer „Skala von 0-10“: 7 (13.04.12), "9" (26.05.14)

Beschwerdeniveau am Ende der funktionstherapeutischen Übergangsbehandlung im „CMD-Centrum-Kiel“: 0

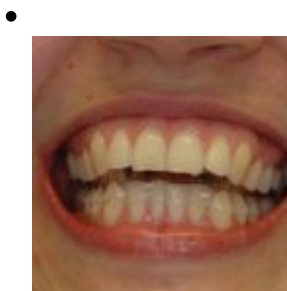
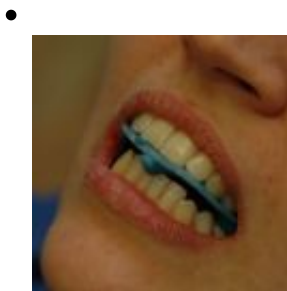
Physiotherapie als Begleitmaßnahme: Nein

Osteopathie als Begleitmaßnahme: Nein

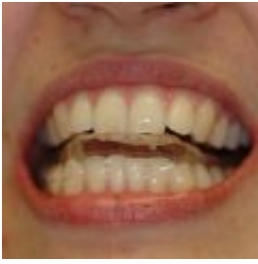Nachsorge der funktionstherapeutischen Behandlung im "CMD-Centrum-Kiel": nn

Fotoserie 12844

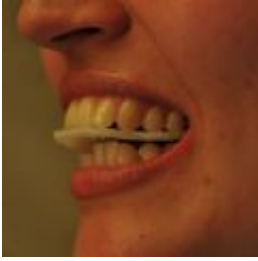Nachweis einer "CMD" mit einem "Adjustierten Aufbissbehelf, "Übergangstherapie"



-



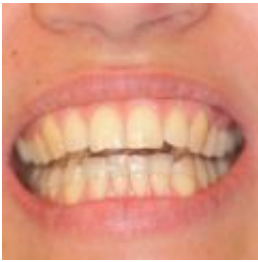•



•



•



•

